

# Fibrosarcome chez un poisson rouge tête de lion

## Traitement par laser CO<sub>2</sub>

Les poissons développent de façon assez fréquente des masses cutanées. Ces dernières sont souvent laissées en place du fait des difficultés opératoires engendrées par le milieu de vie (aquatique) de l'animal et du coût d'une intervention chirurgicale. Peu d'études et d'analyses histologiques sont donc consacrées à ce genre de tumeur.



Roméo est un poisson rouge tête de lion dont l'âge estimé est de 5 ans.

Il est présenté en consultation suite à l'apparition d'une masse cutanée qui évolue depuis quelques semaines en regard de la partie distale de la nageoire dorsale. Il vit seul dans un aquarium de 20 litres chez un particulier et a été acquis il y a 4 ans. Aucune modification comportementale n'est rapportée par le propriétaire.

### Examen clinique

À l'examen clinique général, Roméo est vif et présente un

discret trouble de l'équilibre lors de la nage. On note la présence de deux nodules cutanés, de part et d'autre de la nageoire dorsale, le plus petit du côté gauche mesure 3 mm de diamètre, celui du côté droit atteint 15 mm (photo 1).

### Hypothèses diagnostiques


Nous sommes en présence d'une masse cutanée non ulcérée dont la croissance est relativement lente. Un processus néoplasique malin ou bénin peut être envisagé. On ne peut cependant pas exclure la possibilité d'un kyste cutané parasitaire (*Henneguya*) ou, moins probablement, au vu du bon état général et du mode d'évolution, un granulome cutané secondaire à une infection bactérienne (type *Nocardia* ou mycobactéries).

### Prise en charge

Une exérèse chirurgicale au laser CO<sub>2</sub> est proposée au propriétaire. Le poisson est sorti de l'eau, permettant ainsi une anesthésie gazeuse naturelle au dioxyde de carbone. Une antibioprofylaxie à base de marbofloxacine à la dose de 10 mg / kg associée à une analgésie avec de la buprénorphine à la dose de 20 µg / kg en injection sous-cutanée sont réalisées.



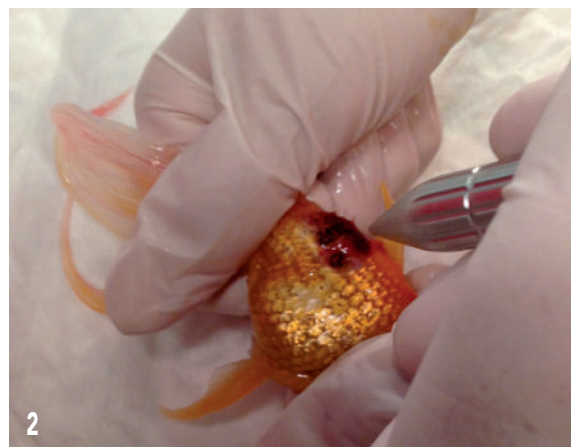
**Caroline Michon**  
Docteur vétérinaire  
Clinique Vétérinaire RIC & RAC  
06110 LE CANNET



**Marc Leclerc**  
DMV  
Ancien interne et assistant  
du service de chirurgie  
Vetagro-Sup Campus Vétérinaire  
de Lyon  
Clinique Ric et Rac  
06110 LE CANNET  
[Dr.marcleclerc@hotmail.fr](mailto:Dr.marcleclerc@hotmail.fr)



1 Masse cutanée en regard de la partie distale de la nageoire dorsale

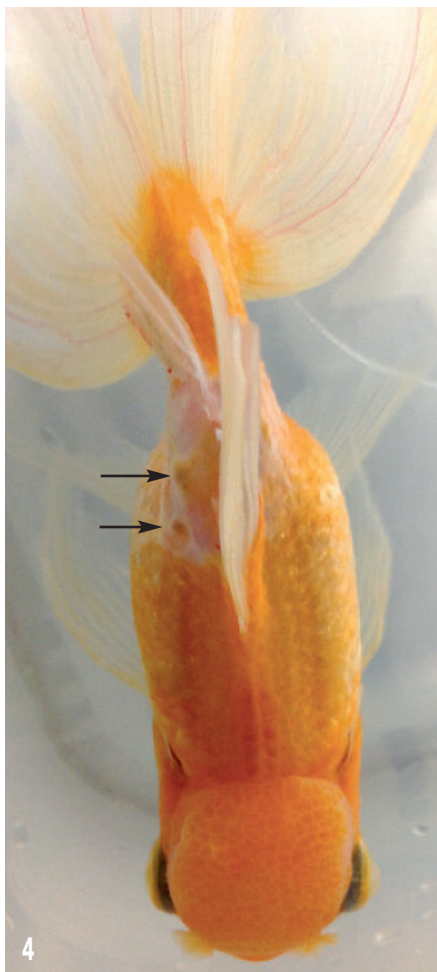

2 Exérèse chirurgicale au laser.

Les nodules sont ensuite retirés au laser (photo 2), réglé en mode continu, 6W avec un point de 0,4 mm. Le poisson est alors replacé dans une eau enrichie en oxygène (photo 3).



Site opératoire après exérèse.



Les flèches noires indiquent 2 zones suspectes.



Site opératoire après vaporisation au laser CO<sub>2</sub>.

## Examens complémentaires

Les deux nodules sont envoyés pour une analyse histologique. Cette dernière révèle un tissu sous-cutané modifié par la présence d'une masse tumorale non encapsulée, à croissance infiltrante, issue d'une prolifération fasciculée de cellules fusiformes et conclut à un fibrosarcome. Le risque de récurrence est élevé compte tenu du mode de croissance infiltrant.

## Évolution postopératoire

Quinze jours plus tard, Roméo est vu en rendez-vous de contrôle. Deux zones laissent suspecter une reprise de croissance du fibrosarcome (photo 4).

Elles sont vaporisées à l'aide du laser (photo 5) réglé en mode continu, 8W avec un point de 1,4 mm (protocoles anesthésique, analgésique et antibioprophyllactique identiques à ceux décrits auparavant).

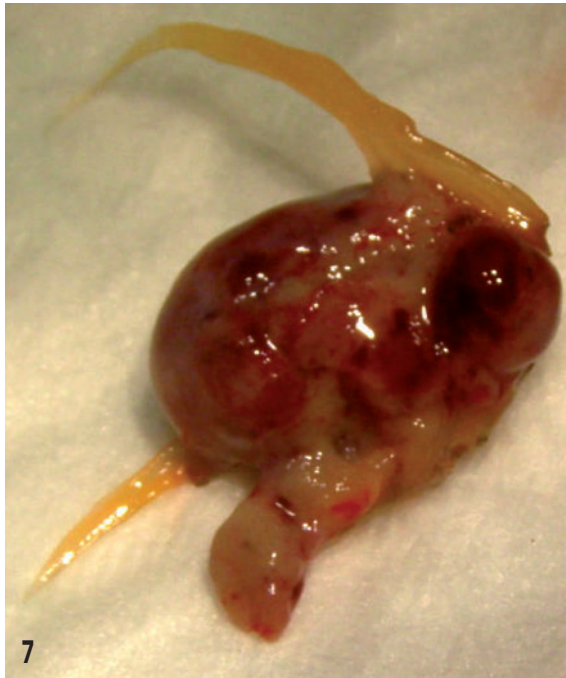Trois contrôles à quinze jours d'intervalle sont ensuite réalisés et révèlent une parfaite cicatrisation du site opératoire sans trace de récurrence du fibrosarcome.

Trois mois plus tard Roméo est ramené par son propriétaire car une nouvelle masse est apparue. Il n'avait pas pu le ramener plus tôt pour des raisons personnelles. La masse se caractérise maintenant par une invasion bilatérale de la base de la nageoire dorsale (photo 6).




À 3 mois postopératoire, invasion bilatérale de la base de la nageoire dorsale.

Une exérèse plus large avec amputation de la nageoire dorsale jusqu'en zone macroscopiquement saine est réalisée au laser CO<sub>2</sub> (photo 7).



Masse après exérèse au laser CO<sub>2</sub>.

Suite à l'exérèse de la nageoire dorsale, le poisson présente un déséquilibre marqué durant l'heure suivant l'intervention (photo 8).

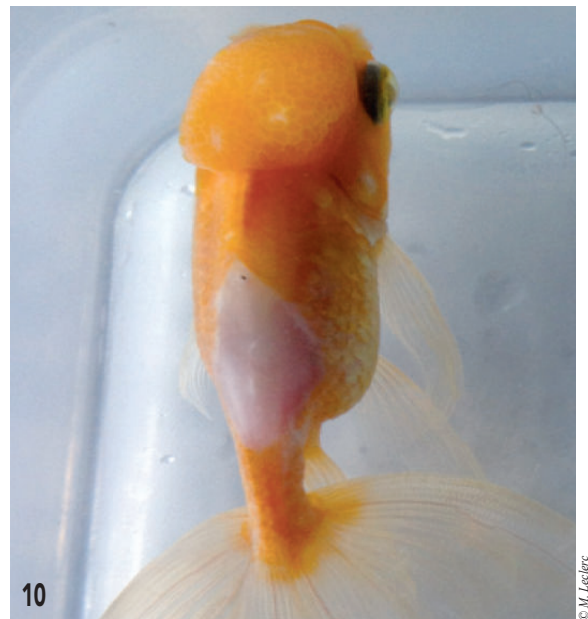


Déséquilibre marqué après amputation de la nageoire dorsale.

Quelques heures après l'intervention, aucune séquelle



J+7.



J+15.

n'est présente, la nage est à nouveau équilibrée.

Les contrôles ultérieurs ne montrent aucune récurrence tumorale 4 mois après la dernière intervention chirurgicale (photos 9 à 11).

On note que la zone d'exérèse après cicatrisation se caractérise par une peau lisse sans écaille.

## Discussion

Deux choix bien particuliers se présentent lorsque l'on



© M. Leclerc

J+ 120.

souhaite réaliser l'exérèse d'une masse chez un poisson : l'anesthésie et la technique chirurgicale à réaliser. Trois types d'anesthésie sont utilisables chez les poissons<sup>1, 2, 3</sup> :

- Par immersion (benzocaïne, tricaine, phénoxy-2-éthanol, clou de girofle, ...).
- Par voie parentérale (alphaxalone, kétamine, ...), peu utilisée.
- Non chimique (hypothermie, dioxyde de carbone, étonnarose).

En pisciculture, les anesthésiques idéaux doivent répondre à plusieurs critères. Ils doivent entraîner une immobilité et une récupération rapide du poisson, avoir une grande marge de sécurité, permettre un temps d'exposition raisonnable et ne pas engendrer d'effets cumulatifs suite à des expositions répétées. Dans notre cas nous avons opté pour une anesthésie gazeuse au CO<sub>2</sub> car le temps nécessaire à l'intervention était relativement limité<sup>4</sup>. Nous avons choisi de faire une exérèse au laser CO<sub>2</sub>. Ce dernier présente de nombreux avantages non négligeables en comparaison à l'utilisation d'une lame froide ou du bistouri électrique (inutilisable dans ce cas de figure)<sup>5</sup>. La technologie laser agit par contraction des protéines et vaporisation des molécules d'eau, ce qui limite les oedèmes

et ecchymoses, assurant ainsi une meilleure cicatrisation et un confort plus grand pour l'animal. De plus, les saignements sont réduits du fait de la cautérisation des vaisseaux au contact du rayon laser. Dans le cas de retrait de masse tumorale, une bonne visualisation des marges de la tumeur est ainsi possible, assurant un meilleur taux de succès.

Enfin la destruction des micro-organismes présents au niveau de la zone incisée diminue les risques d'infection. Pour le patient, la douleur post opératoire est également réduite car les terminaisons nerveuses sont inactivées par rétraction sur elles-mêmes lors du contact avec le faisceau laser.

Concernant l'utilisateur, la capacité de sculptage des tissus est plus grande et l'ablation se fait plus facilement sans déformation des tissus avoisinants. Enfin le besoin en suture est moindre, ce qui réduit le temps chirurgical.

Il est évident que l'aspect non conventionnel de ce genre de consultation, qu'il en tienne à l'espèce atypique de notre patient, aux faibles connaissances associées ou encore au manque de moyen technique quant à la contention et l'exploration peuvent rendre frustrant ce type de médecine. Cependant face à la demande croissante de nos clients, tout ceci ne doit pas rester un frein, Roméo en étant un exemple typique. ■

#### Bibliographie

1. C. Gosset, J. Rives ; Anesthésie et procédures chirurgicales pour l'implantation de radio émetteurs dans la cavité ventrale de truites communes adultes (*Salmo trutta*) ; Bull. Fr. Pêche Piscic. (2005) 374 : 21-34
2. C.A. Hadfield, B.R. Whitaker, L.A. Clayton ; Emergency and critical care of fish ; Vet Clin Exot Anim 10 (2007) 647-675
3. J.P. Genevois, A. Autefage, P. Fayolle, A. Cazieux, P. Bonnemaison ; L'anesthésie des espèces insolites en pratique vétérinaire courante, 1, l'anesthésie des poissons et des reptiles ; Revue de médecine vétérinaire (1983) 134
- 4 M. Chanseau, S. Bosc, E. Galiay, G. Oules ; L'utilisation de l'huile de clou de girofle comme anesthésique pour les smolts de saumon atlantique et comparaison de ses effets avec ceux du 2-phénoxyéthanol ; Bull. Fr. Pêche Piscic. (2002) 365 : 579-589
5. N. Berger, P.H. Eeg ; Veterinary laser surgery, a practical guide ; Blackwell Publishing (2006)